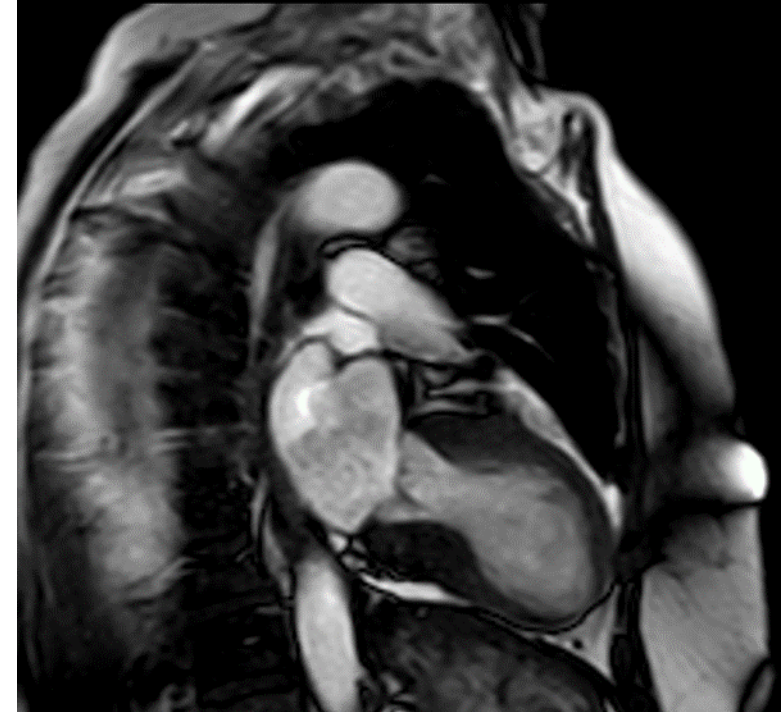
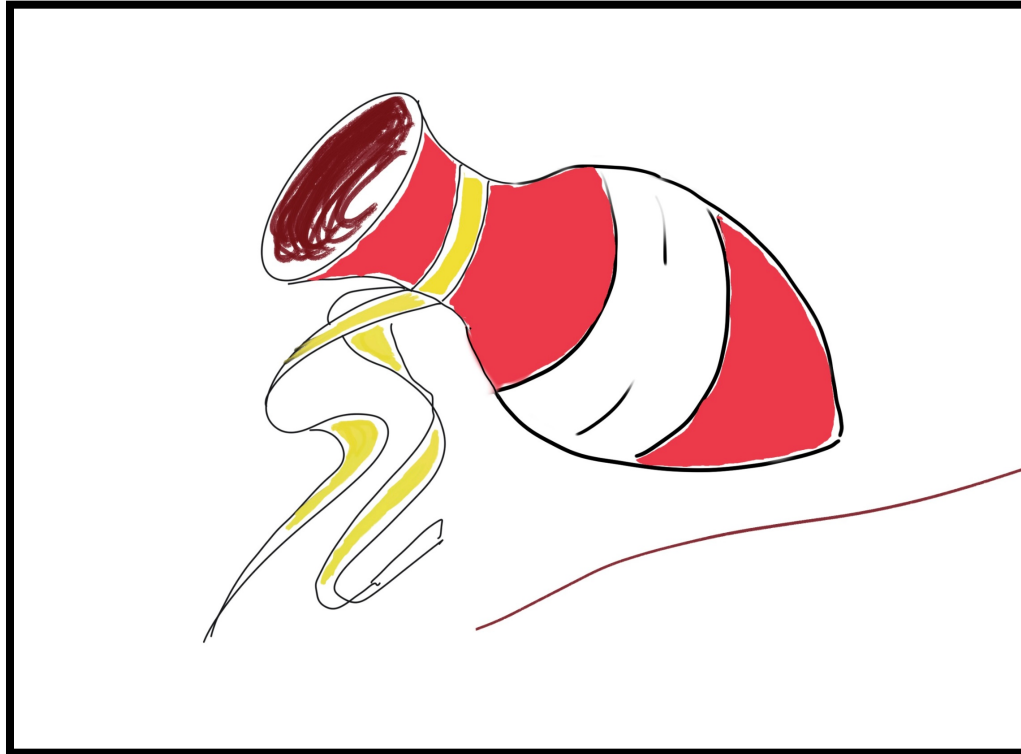


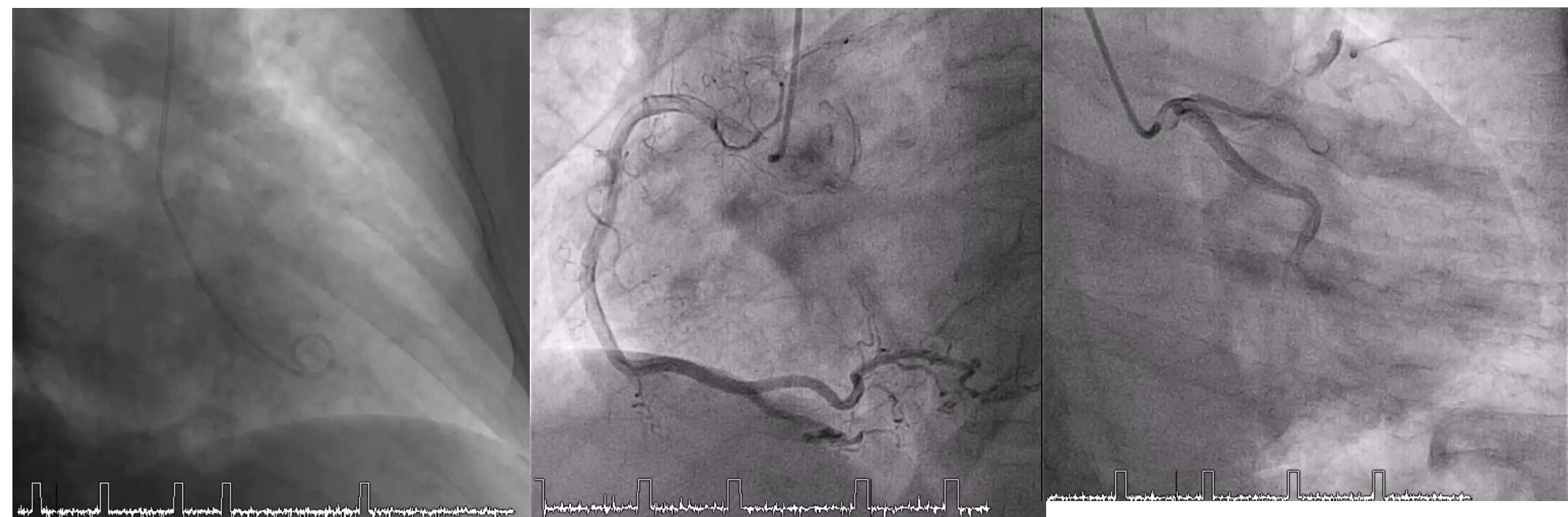CASO SAR 2021



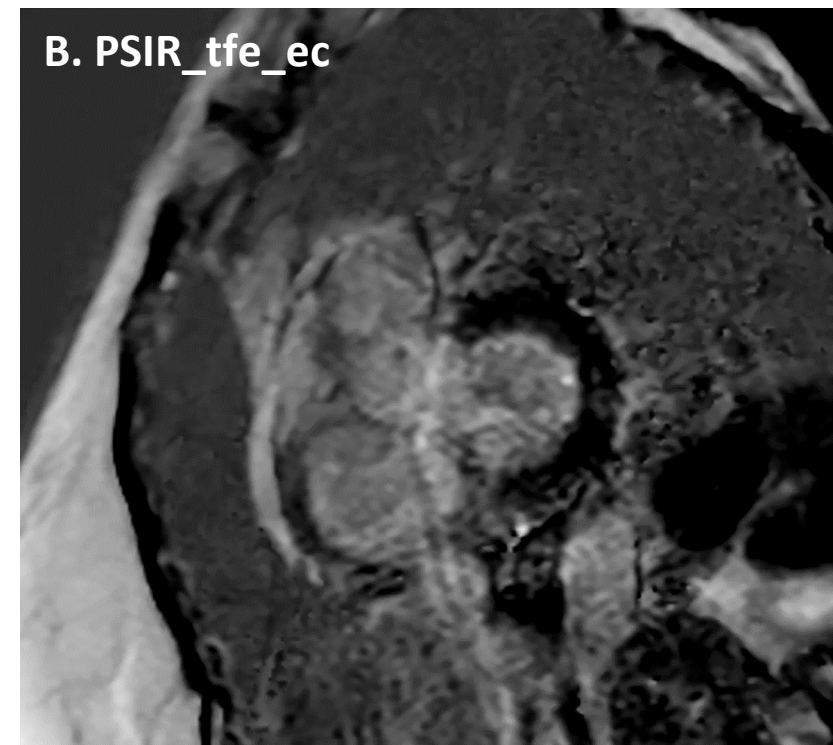
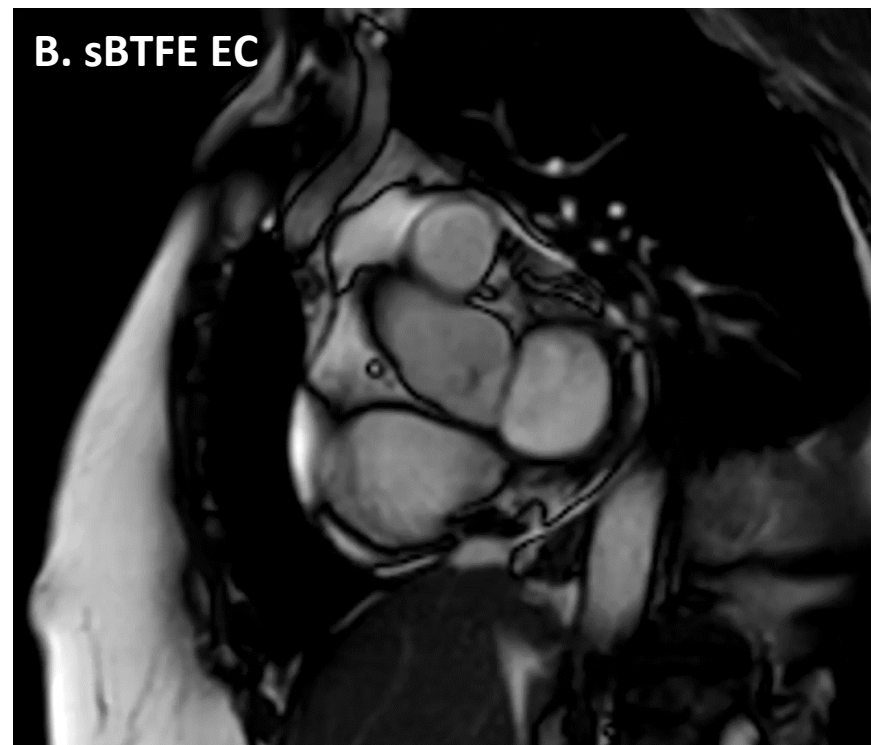
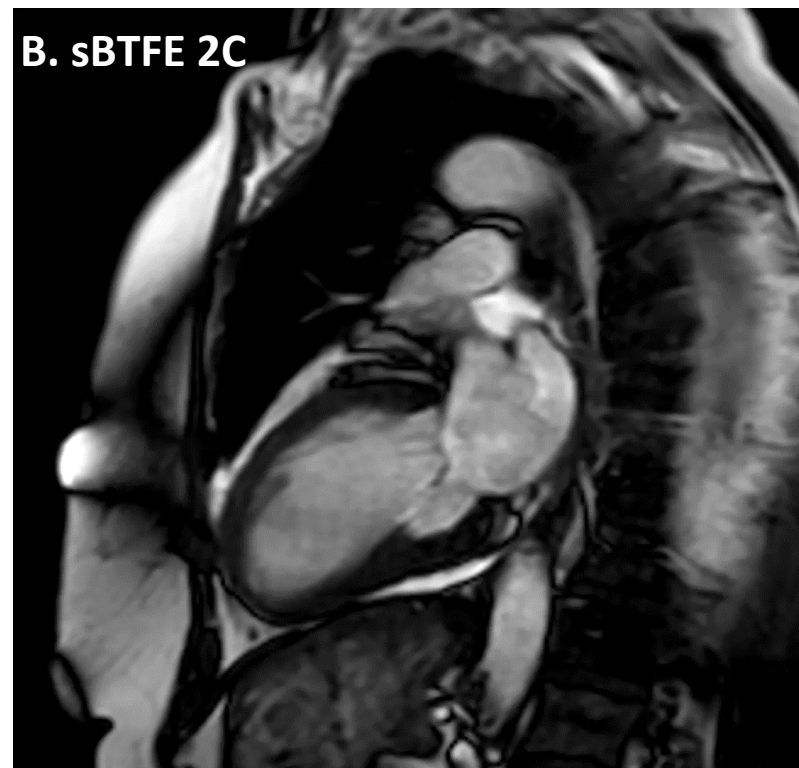
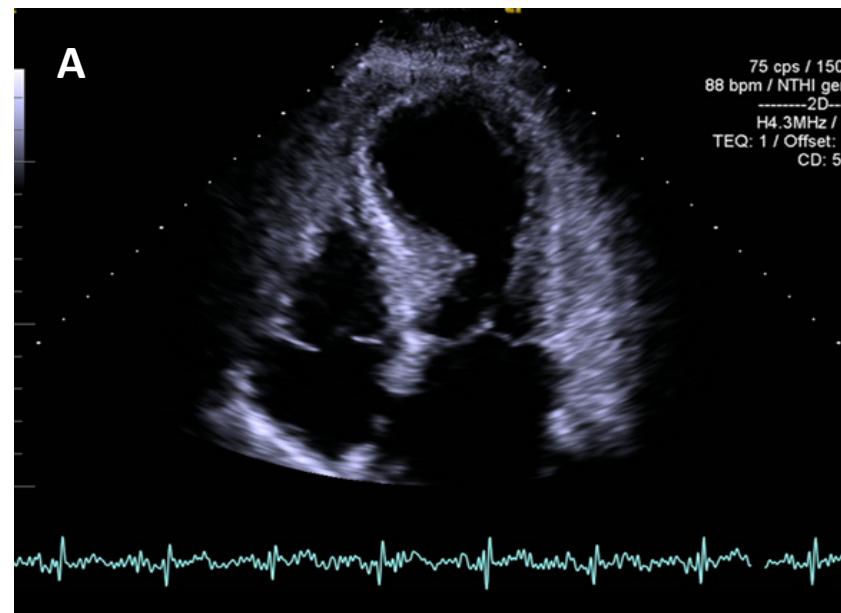
David Ibáñez Muñoz
HCU LOZANO BLESA

Mujer de 69 años, procedente de Barcelona con HTA y dislipemia, sin otros antecedentes de interés. Derivada a urgencias desde su centro de salud por dolor epigástrico irradiado a región centrotorácica de inicio a las 10-11h de la mañana, acompañado de mareo y cuadro vagal (nauseas y vómitos). En ECG realizado en su centro de salud se objetiva elevación del segmento ST en derivaciones inferiores, motivo por el que se administra doble antiagregación y se activa Código Infarto para realización de coronariografía emergente. Marcadores de daño miocárdico pico de 1840ng/dl

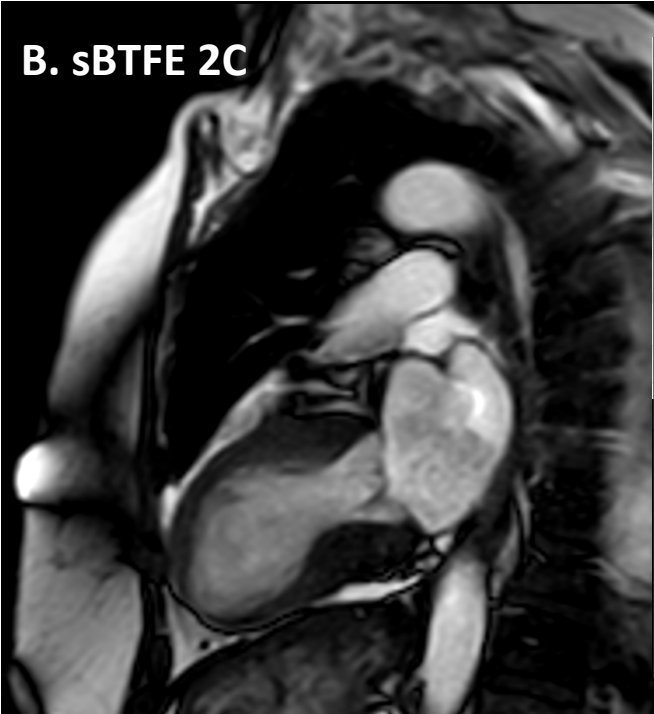El resultado de la coronariografía fue :arterias coronarias sin lesiones. Depresión moderada-severa de la FEVI por extensa discinesia de los segmentos medio-apicales



Se completa estudio con
ecocardiografía (A) y RM
cardiaca (B)

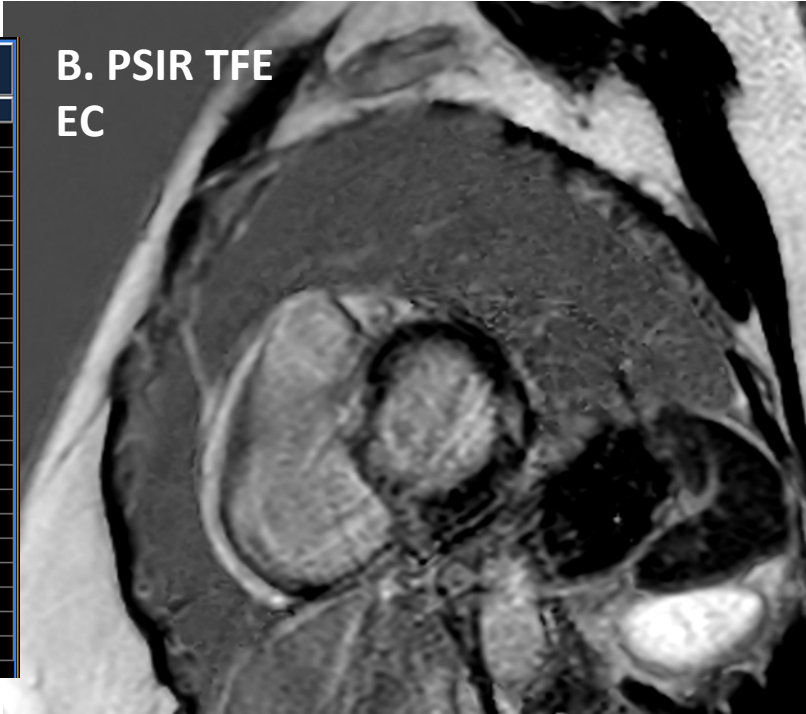


B. SBTFE 2C

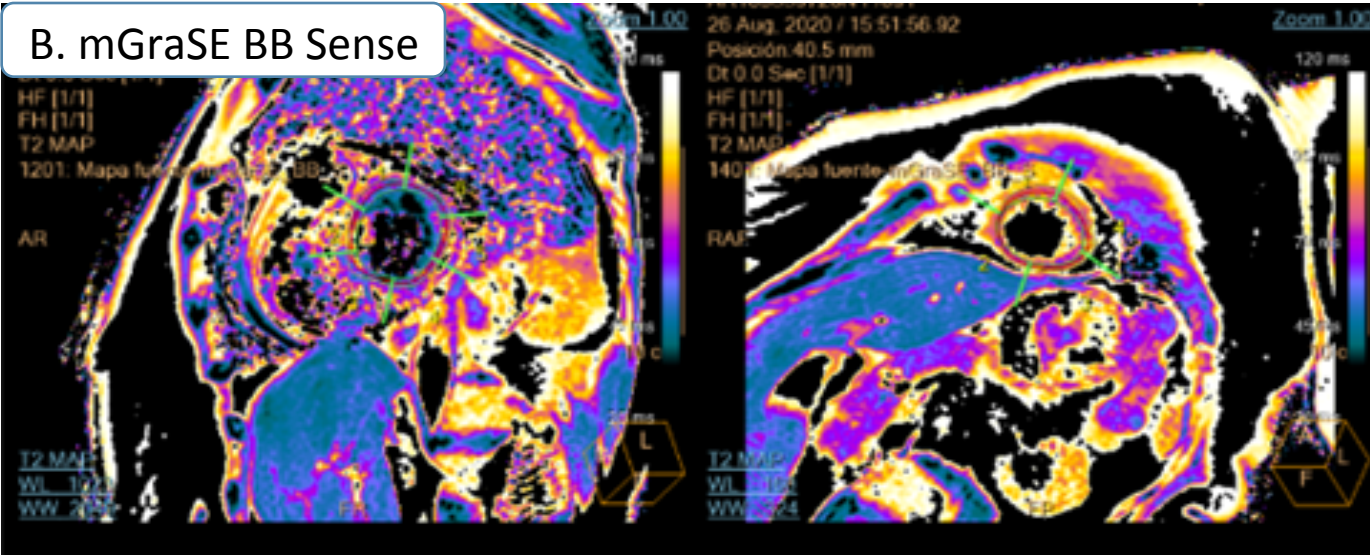


Ventriculo izquierdo: resumen de resultados		
	Volumen endoscópico	Valores normales
Fracción de expulsión	44 %	63 ... 82 %
Volumen sistólico	48.2 ml	59.0 ... 101.0 ml
Rendimiento cardiaco	3.9 l/min	4.8 ... 8.2 l/min
Índice sistólico	26.7 ml/m ²	35.0 ... 58.0 ml/m ²
Índice cardiaco	2.2 l/(min*m ²)	2.8 ... 4.7 l/(min*m ²)
Volumen telediastólico	110.8 ml	82.0 ... 139.0 ml
Volumen telesistólico	62.6 ml	17.0 ... 46.0 ml
Volumen ED / BSA	61.3 ml/m ²	48.0 ... 79.0 ml/m ²
Volumen ES / BSA	34.6 ml/m ²	10.0 ... 26.0 ml/m ²
Tiempo telediastólico	686.6 ms	N/A
Tiempo telesistólico	249.6 ms	N/A
Densidad cardiaca	1.05 g/ml	N/A
Masa de la pared telediastólica	111.6 g	70.0 ... 77.0 g
Pared telediastólica + masa papilar	135.8 g	70.0 ... 77.0 g
Masa de la pared ED / BSA	61.7 g/m ²	26.0 ... 42.0 g/m ²
Pared telediastólica (ED) + masa papilar / BSA	75.1 g/m ²	26.0 ... 42.0 g/m ²
Masa de la pared telesistólica	132.9 g	N/A
Pared telesistólica + masa papilar	152.0 g	N/A
Masa de la pared ES / BSA	73.5 g/m ²	N/A
Pared telesistólica (ES) + masa papilar / BSA	84.1 g/m ²	N/A
BSA	1.81 m ² (Mostellar)	
Frecuencia cardiaca	81 bpm	

B. PSIR TFE EC



B. mGraSE BB Sense



Asignación T2: Resultado regional-1401, N.º corte: 1					
	Segmento 1	Segmento 2	Segmento 3	Segmento 4	Resumen
T2	82.4±4.07 ms	73.2±5.44 ms	83.5±9.07 ms	82.0±9.32 ms	81.5±8.18 ms
R2	12.2±0.60 Hz	13.8±1.29 Hz	12.1±1.25 Hz	12.4±1.35 Hz	12.4±1.23 Hz
Área ROI	174 mm ²	56.4 mm ²	115 mm ²	193 mm ²	538 mm ²
Intensidad del campo	1.5 Su	1.5 Su	1.5 Su	1.5 Su	1.5 Su

PREGUNTA 1:

- ¿ QUÉ TIPO DE REALCE SE VE EN LA SECUENCIA DE REALCE TARDIO-PSIR-?
 - a): Realce subendocárdico
 - b): Realce subepicárdico
 - c): No hay realce, es un artefacto
 - d): Realce intramiocárdico
 - e): Realce transmural

PREGUNTA 2:

- Respecto al t2 mapping – mGraSE- señale la respuesta correcta:
 - a): Señala edema miocárdico
 - b): Es normal en valores superiores a 100ms
 - c): No tiene gran utilidad
 - d): Sirve para sustituir una secuencia cine
 - e): Precisa de la administración de contraste

PREGUNTA 3:

- Señale el diagnóstico definitivo:
 - a): Cardiopatía isquémica multivaso
 - b): Afectación miocárdica como síndrome post-Covid
 - c): No tiene diagnóstico
 - d): Síndrome de Tako Tsubo con realce tardío típico
 - e): Miocardiopatía de stress con realce tardío no típico

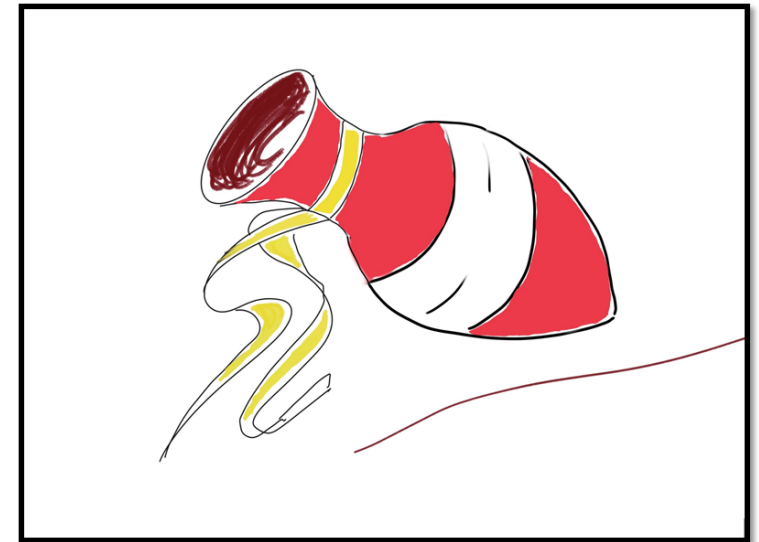
REPUESTAS CORRECTAS

- 1: D
- 2. A
- 3. E

- Se trata de un paciente con Tako-Tsubo o miocardiopatía de stress, con realce intramiocárdico. Aunque el realce no es típico de TS sino que sugiere miocarditis asociada, estudios recientes señalan que puede existir realce y reflejaría un peor pronóstico

MIOCARDIOPATIA DE STRESS /SINDROME DE TAKO TSUBO

- Fue por primera vez descrita en 1990 por Sato et al. Su nombre procede del jarrón japonés “pulpo” a cuya forma recuerda el ventrículo izquierdo
- Simula un síndrome coronario agudo por su presentación clínica y se manifiesta como disfunción del ventrículo izquierdo sin enfermedad obstructiva de las arterias coronarias



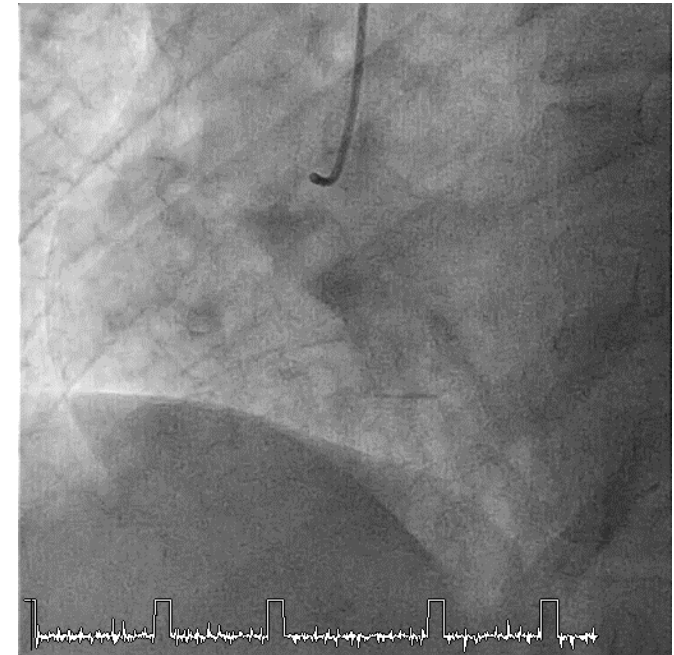
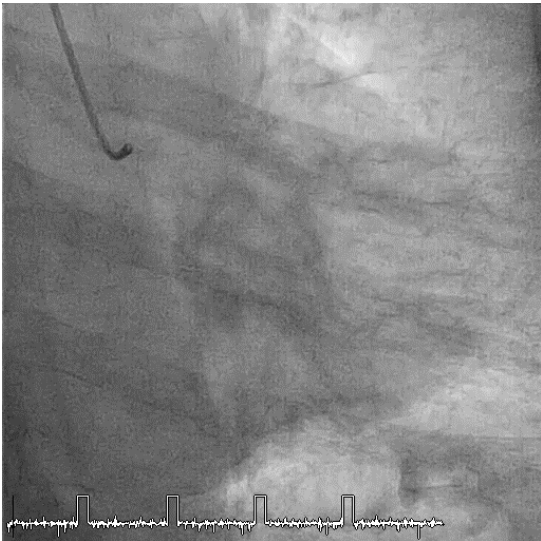
PATOGENIA y EVOLUCION

- Todavía desconocida aunque se sugiere cierta conexión entre el cerebro y el corazón.
- La hipótesis más aceptada es que se trata de shock neurocardiogénico relacionado con el estrés, ya sea **emocional o físico** producido por cirugía traumática o medicación, provocando activación neuronal compleja y liberación de neuro péptidos relacionados con el estrés.
- Generalmente mejora a las semanas tras el evento agudo.
- La prevalencia es de **1-2 %** en pacientes que presentan síntomas de dolor coronario agudo.
- Se creía benigna aunque ahora se cree que tiene morbilidad y mortalidad significativa y que puede conducir a complicaciones como fallo cardíaco, arritmias, regurgitación mitral o shock cardiogénico.



CLINICA y DIAGNOSTICO:

- Más prevalente en **mujeres postmenopáusicas**.
- La presentación clínica es similar al **síndrome coronario agudo (SCA)** con dolor agudo subesternal, disnea, inestabilidad y menos habitual síncope con antecedente asociado de estrés.
- **Electrocardiograma** : **cambios típicos de SCA** con **elevación de marcadores** cardiacos en niveles inferiores a angina o IAM
- **Angiografía coronaria**: **Sin lesiones** coronarias.



ALGORITMO DIAGNOSTICO (2020)

Antec de stress+ clínica de SCA

Angiografía coronaria (invasiva o TC)

Estenosis coronaria
significativa

SCA

Dudosa estenosis coronaria

Pruebas funcionales

Otras causas (x ej, miocarditis)

Arterias coronarias normales

Resonancia cardiaca

Hallazgos típicos y
recuperación a las
semanas

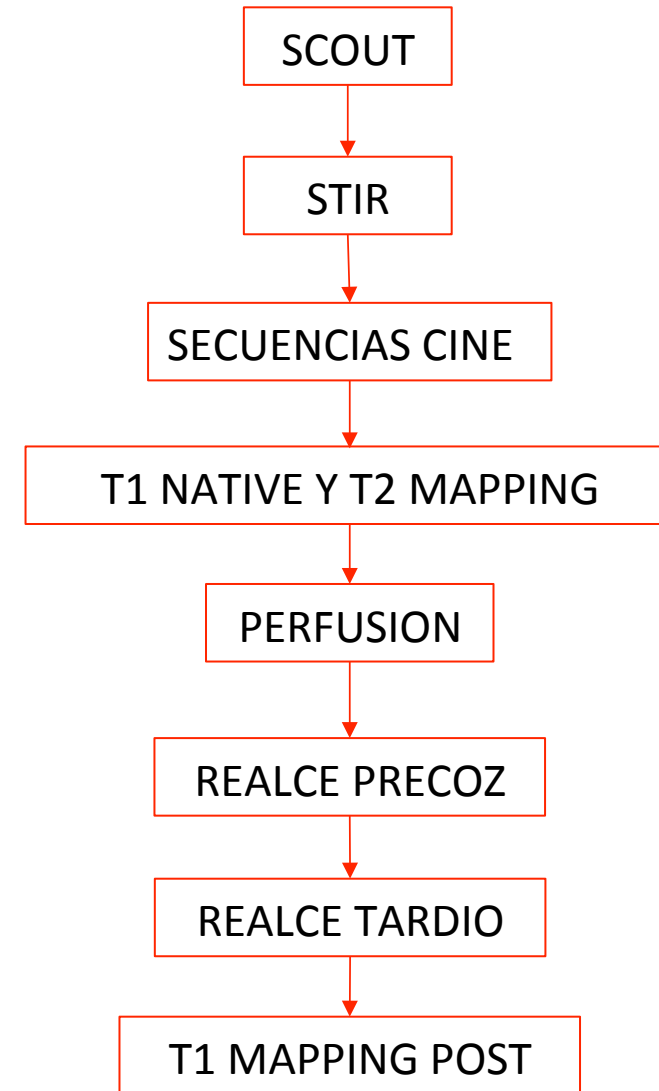
Tako-Tsubo

Positivas

Negativas

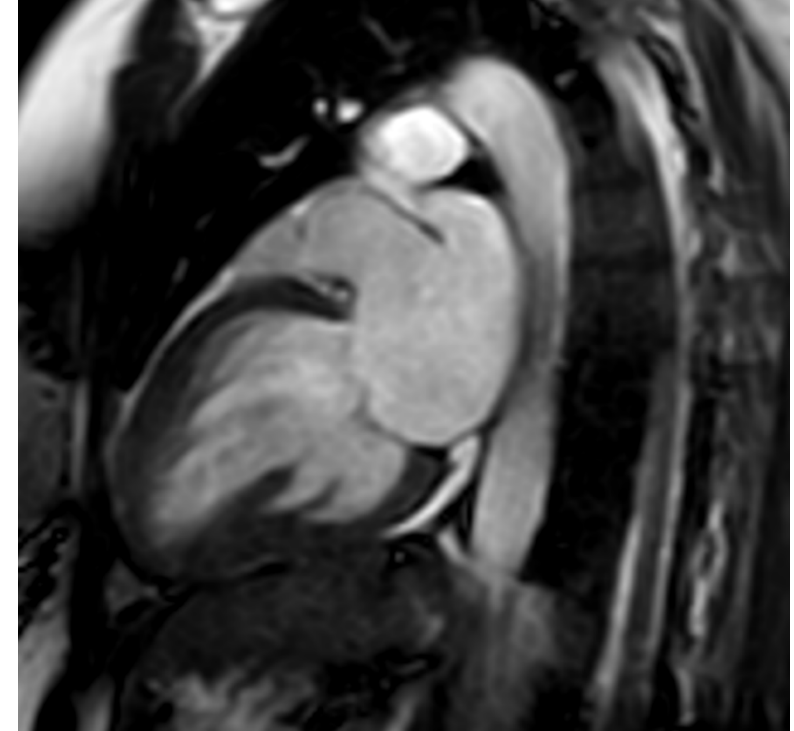- **Resonancia magnética:** principal prueba de diagnóstico no invasiva permitiendo la evaluación de la función del ventrículo izquierdo, caracterización tisular, y valoración de complicaciones.

PROTOCOLO ADQUISICIÓN
(2020)

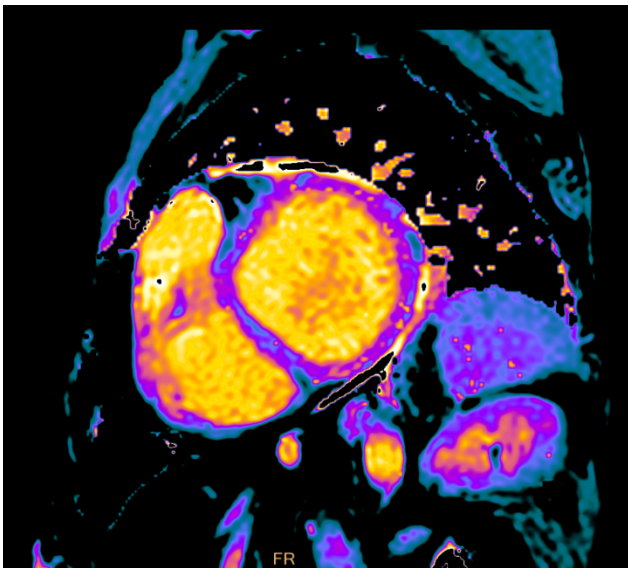


HALLAZGOS EN RMC:

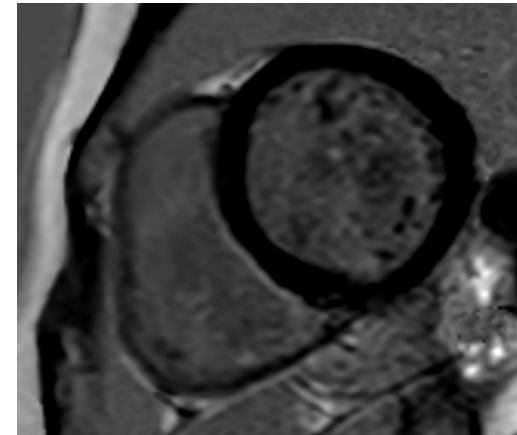
- **Valoración de la función ventricular:**
hallazgo típico (75-80% casos) disfunción contráctil medial y apical en forma de hipoquinesia, aquinesia o discinesia, más allá de un territorio vascular y con afectación circunferencial, con hiperquinesia basal simulando el jarrón pulpo japonés.
- Puede asociarse a obstrucción del tracto de salida del ventrículo izquierdo por dicha hiperquinesia y /o movimiento anterior sistólico (fenómeno SAM) o formación de trombos .
- Los **patrones menos frecuentes** son el patrón biventricular, el patrón de dilatación focal o takotsubo inverso (de predominio basal-imagen -)



- **Valoración del edema miocárdico:** hiperintensidad en secuencias T2, generalmente difuso y no limitado un territorio vascular, mejorando a lo largo de la semanas (a diferencia del realce de cardiopatía isquémica)
- **Perfusión:** en discusión actualmente ya que si bien clásicamente se consideraba normal, la literatura actual sugiere que puede existir déficit de perfusión subendocárdica por la descarga neurohormonal.
- **Caracterización tisular:** clásicamente debía existir ausencia de realce típico, a diferencia de miocarditis o patología isquémica. En la actualidad puede haber realce en algunos pacientes debido a hiperemia o aumento del agua intersticial. La presencia de contraste en pacientes con miocardiopatía de estrés es un indicador de **peor pronóstico** y recuperación más tardía
 Las secuencias T1 mapping permiten la detección de infiltración intersticial difusa y la secuencia T2 mapping permite la cuantificación del edema viendo un gradiente que va, en la **forma típica** de la enfermedad, de basal apical. El valor normal de corte es de **52ms**



T2 mapping
basal con
edema difuso



Realce tardío
(LGE) en TS sin
realce

- **Valoración de complicaciones:** las principales complicaciones son la obstrucción al flujo en el tracto de salida del ventrículo izquierdo (SAM) , trombos, derrame pleural o pericárdico, o implicación del ventrículo derecho.
- **Seguimiento:** se recomienda control en **3 a 6 meses** desde el evento inicial para establecer la recuperación de la función y volúmenes ventriculares, normalización de mapping y ausencia de realce tardío, lo que ayuda a confirmar el diagnóstico

EN RESUMEN:

- Disfunción de ventrículo izquierdo **transitoria** debida a contusión miocárdia neurogénica
- Generalmente en **mujer postmenopáutica** ante **stress agudo emocional o físico**
- **Recuperación** a los pocos días del inicio de los síntomas con reversión completa de los síntomas en unas semanas
- Patrón típico de Tako-Tsubo:
 - **Acinesia apical + hipercinesia basal / medio ventricular**
- Existen patrones atípicos de Tako-Tsubo
- **Edema en las zonas de anomalías de la contractilidad.**
- Típicamente **NO REALCE TARDIO** (en pocos casos realce : mayor gravedad)
- Principales **DD**: Miocarditis y cardiopatía isquémica

BIBLIOGRAFIA:

- Ojha V, Khurana R, Ganga KP, Kumar S. Advanced cardiac magnetic resonance imaging in takotsubo cardiomyopathy. *Br J Radiol.* 2020 Nov 1;93(1115):20200514. doi: 10.1259/bjr.20200514. Epub 2020 Aug 14. PMID: 32795180.
- Bratis K. Cardiac Magnetic Resonance in Takotsubo Syndrome. *Eur Cardiol.* 2017 Aug;12(1):58-62. doi: 10.15420/ecr.2017:7:2. PMID: 30416553; PMCID: PMC6206452.
- Athanasiadis A, Schneider B, Sechtem U. Role of cardiovascular magnetic resonance in takotsubo cardiomyopathy. *Heart Fail Clin.* 2013 Apr;9(2):167-76, viii. doi: 10.1016/j.hfc.2012.12.011. Epub 2013 Feb 1. PMID: 23562117.
- Schwarz K, Ahearn T, Srinivasan J, Neil CJ, Scally C, Rudd A, Jagpal B, Frenneaux MP, Pislaru C, Horowitz JD, Dawson DK. Alterations in Cardiac Deformation, Timing of Contraction and Relaxation, and Early Myocardial Fibrosis Accompany the Apparent Recovery of Acute Stress-Induced (Takotsubo) Cardiomyopathy: An End to the Concept of Transience. *J Am Soc Echocardiogr.* 2017 Aug;30(8):745-755. doi: 10.1016/j.echo.2017.03.016. Epub 2017 Jun 7. PMID: 28599831.
- (2010-02). Myerson, S., Francis, J., & Neubauer, S. (Eds.), *Cardiovascular Magnetic Resonance (Oxford Specialist Handbooks in Cardiology)*. Oxford, UK: Oxford University Press. Retrieved 11 Feb. 2021, from <https://oxfordmedicine.com/view/10.1093/med/9780199549573.001.1/med-9780199549573>.
- [https://www.escardio.org/Sub-specialty-communities/European-Association-of-Cardiovascular-Imaging-\(EACVI\)/Research-and-Publications/CMR-Pocket-Guides](https://www.escardio.org/Sub-specialty-communities/European-Association-of-Cardiovascular-Imaging-(EACVI)/Research-and-Publications/CMR-Pocket-Guides)